

มะเร็งของท่อน้ำดีในเนื้อตับ

บุญชู ศิริจินดากุล*
วิยะดา วีระยุทธศิลป์**

**Sirichindakul B, Weerayutthasilp W. Intrahepatic cholangiocarcinoma. Chula Med J 2004
Sep; 48(9): 625 - 35**

Intrahepatic cholangiocarcinoma (ICC) is one of the primary liver cancers which has been found commonly in northeastern part of Thailand. Surgical resection remains the keystone of treatment. However, those patients who suffered from ICC usually present lately in their clinical manifestations. Therefore, prognosis of this disease is poor.

Types of treatment especially surgical resection depends on the macroscopic classification of this tumor which also has influence on the prognosis.

In this review, we mention the pathogenesis, macroscopic classification and treatment including surgical resection, radiation and chemotherapy.

Keyword : Cholangiocarcinoma

Reprint request : Sirichindakul B. Department of Surgery, Faculty of Medicine, Chulalongkorn University, Bangkok 10330, Thailand.

Received for publication: May 15, 2004.

วัตถุประสงค์ :

1. เพื่อให้ทราบถึงอาการ การตรวจวินิจฉัย และชนิดของมะเร็งของท่อน้ำดีในเนื้อตับ
2. เพื่อให้สามารถเลือกวิธีการผ่าตัดให้เหมาะสมกับแต่ละชนิดของมะเร็งของท่อน้ำดีในเนื้อตับ

* ภาควิชาศัลยศาสตร์ คณะแพทยศาสตร์ จุฬาลงกรณ์มหาวิทยาลัย

** แพทย์ประจำบ้าน ภาควิชาศัลยศาสตร์ คณะแพทยศาสตร์ จุฬาลงกรณ์มหาวิทยาลัย

Intrahepatic cholangiocarcinoma (ICC) เป็นมะเร็งที่พบบ่อยเป็นอันดับ 2 ของมะเร็งตับปฐมภูมิ รองจาก hepatocellular carcinoma อุบัติการณ์ทั่วโลกพบ ICC 0-26.8 %⁽¹⁾ (เฉลี่ย 10 %) ของมะเร็งตับปฐมภูมิ สำหรับภาคตะวันออกเฉียงเหนือของประเทศไทยพบ ICC เป็นอันดับ 1 ของมะเร็งตับปฐมภูมิ มีผู้ป่วยใหม่ 300 คนต่อปี เป็นชาย:หญิง 1.8:1 และอยู่ในช่วงอายุ 45-64 ปี (ข้อมูลจาก ร.พ. ศรีนครินทร์ จ.ขอนแก่น)⁽²⁾ การพยากรณ์โรคไม่ค่อยดี เนื่องจากผู้ป่วยมักจะมารับการรักษาในระยะท้าย ๆ ของโรค

Definition

Intrahepatic cholangiocarcinoma (ICC)⁽¹⁾ เป็นที่รู้จักในนาม Cholangiocellular carcinoma หรือ peripheral bile duct carcinoma เป็นมะเร็งที่เกิดขึ้นที่บริเวณเซลล์เยื่อบุผิวทางเดินน้ำดีตั้งแต่ทางเดินน้ำดีภายในเนื้อตับ จนกระทั่งถึง secondary branch ของ hepatic duct ซ้าย หรือขวา จึงไม่รวมถึงเนื้องอกที่เกิดขึ้นที่บริเวณ right หรือ left hepatic bile duct, hepatic confluence (Klatskin's tumor) และ distal common bile duct Intrahepatic cholangiocarcinoma ยังสามารถแบ่งตามตำแหน่งได้เป็น 2 กลุ่ม คือ

1. hilar type⁽³⁾ เนื้องอกส่วนใหญ่จะพบที่บริเวณ segmental duct (secondary division of right or left hepatic duct) อาจมีการรุกรานที่ portal vein, hepatic artery หรือ bile duct ที่บริเวณ hilum
2. peripheral type เนื้องอกส่วนใหญ่จะพบในเนื้อตับ ไกลจากบริเวณ hilum

Anatomy of the intrahepatic biliary tree⁽⁴⁾

ประกอบด้วย segmental duct (the first major branch ของแต่ละ hepatic duct ได้แก่ left medial และ lateral, right anterior และ posterior) right anterior segmental duct รับน้ำดีจาก segment 5 และ 8 right posterior segmental duct รับน้ำดีจาก segment 6 และ

7 left medial segmental duct รับน้ำดีจาก segment 3 และ 4 และ left lateral segmental duct รับน้ำดีจาก segment 2 เท่านั้น แขนงส่วนใหญ่ของ left hepatic duct รับน้ำดีจาก segment 1

Pathogenesis

พยาธิกำเนิดของ ICC เชื่อว่าเกิดจากการอักเสบของท่อน้ำดีเรื้อรังเป็นระยะเวลานาน (chronic cholangitis) chronic injury และ regenerative hyperplasia ของเยื่อบุผิวทางเดินน้ำดี ทำให้เกิด malignant transformation ขึ้น โรคหรือภาวะที่เป็นปัจจัยเสี่ยงต่อการเกิด ICC พอจะสรุปได้ดังนี้⁽¹⁾

1. Chronic cholangitis จาก hepatolithiasis, liver fluke infestation, primary sclerosing cholangitis
2. Congenital biliary abnormalities and cysts
Calori's disease
Congenital hepatic fibrosis
Von meyenburg's complex (biliary microhamartoma)
3. Benign biliary tumor เช่น Papilloma (papillomatosis)
4. Thorotrast deposition

Hepatoolithiasis⁽⁵⁾

เนื้องอกที่เกิดขึ้นภายในท่อน้ำดีในเนื้อตับทำให้มีการอักเสบของท่อน้ำดีเป็น ๆ หาย ๆ จนมี stricture เกิดขึ้น (recurrent pyogenic cholangiohepatitis หรือ oriental cholangiohepatitis) ส่งผลให้มีการอุดตันของท่อน้ำดีในเนื้อตับ เป็นสาเหตุของท่อน้ำดีอักเสบเรื้อรังและอาจพัฒนากลายเป็นมะเร็งในที่สุด hepatolithiasis พบสัมพันธ์กับการติดเชื้อแบคทีเรียของทางเดินน้ำดี หรือ bile stasis macroscopic feature จะเห็นเป็น stone containing bile duct ร่วมกับผนังหนาและมี fibrosis ของ periductal tissue

Primary sclerosing cholangitis (PSC)⁽⁵⁾

พบบ่อยในประเทศตะวันตก เป็น autoimmune disease โดยมีการอักเสบของ periductal tissues ทำให้

เกิด multifocal strictures ของทางเดินน้ำดีทั้งในและนอกตับ

70-80 % ของ PSC พบร่วมกับ ulcerative colitis
10 % ของ PSC สามารถเปลี่ยนแปลงไปเป็น intrahepatic cholangiocarcinoma

Liver fluke infestation (พยาธิใบไม้ตับ) ^(1,6)

อุบัติการณ์การเกิดโรค intrahepatic cholangiocarcinoma พบบ่อยที่สุดในประเทศเอเชียตะวันออกเฉียงใต้ โดยมีพยาธิใบไม้ตับเป็นปัจจัยเสี่ยงที่สำคัญ ได้แก่ Clonorchis sinensis พบบ่อยในประเทศฮ่องกง เมืองกวางเจาในประเทศจีน และประเทศเกาหลี ส่วน Opisthorchis viverrini พบบ่อยในประเทศไทย

จำนวนของผู้ที่มีการติดเชื้อ O.viverrini แล้วเกิดเป็น intrahepatic cholangiocarcinoma เป็นผู้ป่วยใหม่ 8,000-10,000 คนต่อปี⁽¹⁾ ตรวจพบท่อน้ำดีที่มีการขยายตัว มีการอักเสบทั้งฉบับผนัง และเรื้อรังในระดับต่าง ๆ กัน ตำแหน่งของท่อน้ำดีที่เป็นที่อยู่ของพยาธิจะมี adenomatous proliferation ของ intramural gland เป็น adenomatous hyperplasia นำไปสู่ dysplasia และ intrahepatic cholangiocarcinoma ในที่สุด

สารที่เกิดจากการทำลาย DNA เช่น nitric oxide, oxygen radicals และ n-nitroso compounds สัมพันธ์กับการเกิดมะเร็ง มีรายงานการตรวจพบระดับ nitrosamines ที่สูงกว่าปกติในผู้ที่เป็โรคพยาธิใบไม้ตับชนิด O. viverrini

Calori's disease and congenital hepatic fibrosis (CHF) ^(1,6)

hyperplasia ของเซลล์เยื่อบุผิว ของท่อน้ำดีและความผิดปกติของท่อน้ำดีที่มีการขยายขนาดขึ้น ประกอบกับปัจจัยทางสิ่งแวดล้อม ได้แก่ มีการรบกวนของไหลของน้ำดี และติดเชื้อแบคทีเรียตามทางเดินน้ำดีที่ติดเคี้ยว ทำให้ผู้ป่วยเหล่านี้มีโอกาสเกิด intrahepatic cholangiocarcinoma สูงขึ้น

Nonbiliary cirrhosis ^(1,6)

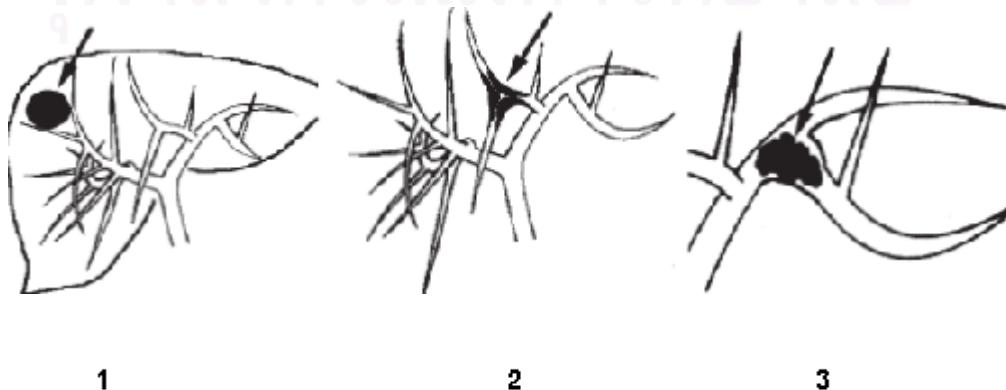
เช่น viral หรือ alcoholic cirrhosis เป็น precancerous condition สำหรับ hepatocellular carcinoma แต่เมื่อเร็ว ๆ นี้ มีรายงานว่า intrahepatic cholangiocarcinoma สามารถเกิดขึ้นใน nonbiliary cirrhosis โดยเฉพาะอย่างยิ่ง hepatitis C virus

Classification and mode of spreading

Macroscopic classification⁽⁷⁾ ตาม the classification of primary liver cancer ของ the liver cancer study group of Japan แบ่งเป็น 3 type ดังนี้⁽⁸⁾

Mass-forming (รูปที่ 1)

รูปร่างกลมขอบเขตชัดแยกจากเนื้อตับ Yamamoto และคณะได้รายงานว่า mass forming type มีแนวโน้มที่จะแพร่กระจายไปยังตับผ่านทาง portal system เกิดเป็น intrahepatic metastatic nodules เนื่องจากชนิดนี้



บางครั้งแยกจาก metastatic tumor ที่มาจาก colon, rectum และ GI tract ตำแหน่งอื่น ๆ อย่างไรก็ตาม mass-forming type จะพบว่ามี การเพิ่มขึ้นของ serum CEA และ CA 19-9 ขณะที่ GI malignancy อื่น ๆ จะสัมพันธ์กับ serum CEA ที่สูง โดยที่ CA19-9 ไม่สูง เมื่อเนื้องอกมีขนาดใหญ่ขึ้นอาจจะแทรกตัวผ่าน Glisson's capsule ไปตาม lymphatic vessels ได้

Periductal infiltrating (รูปที่ 2)

หน้าตัดของก้อนจะเห็นเป็น whitish tumor ร่วมกับ diffuse infiltration ตามทางเดินน้ำดี บางครั้งจะแทรกไปตาม periductal connective tissue ใน bilio-vascular sheath หรือเนื้อตับ พบ hilar lymph node metastasis ได้บ่อย ๆ periductal infiltrating type แบบ hilar type อาการจะคล้ายกับ primary tumor ของ hepatic confluence (Klatskin's tumor) โดยจะมีอาการเหลืองเช่นเดียวกัน แต่ hilar type ICC จะมีก้อนขนาดใหญ่เนื่องจากเป็นการกระจายมาจาก intrahepatic segmental สู่ hepatic hilum จึงมักจะเป็น advanced case

Intraductal growth (รูปที่ 3)

มีลักษณะ intraductal papillary และ/หรือ granular growth แบ่งได้เป็น 2 ชนิด ได้แก่ 1) non-cystic tumor และ 2) cystic tumor เนื้องอกชนิดนี้มักมีการกระจายทาง mucosa (superficial spreading) หรือ intraductal tumor thrombus เนื้องอกชนิดนี้ไม่ค่อยมี vascular, lymphatic, perineural invasion หรือ

extraductal extension

ในกรณีที่มีหลายลักษณะร่วมกัน ให้เรียกเป็นประเภทที่เด่นที่สุดก่อน แล้วตามด้วยประเภทที่รองลงมา เช่น mass-forming type + intraductal type เป็นต้น

การแบ่งแบบ Macroscopic tumor type เกี่ยวข้องกับการแพร่กระจายของก้อนเนื้องอก โดย mass-forming type จะสัมพันธ์กับการรุกรานเข้าเนื้อตับ periductal infiltrating type มี periportal invasion และ intraductal growth type จะมีการกระจายของเนื้องอกทาง intraductal part (superficial spreading) นอกจากนี้การแบ่งเนื้องอกแบบนี้ยังมีความสำคัญ ในแง่การทำนายการอยู่รอดหลังการรักษา โดย intraductal growth type มีผลการรักษาที่ดีที่สุด

Presentation

ส่วนใหญ่จะมาด้วยเรื่องปวดท้อง ปวดจุกแน่นท้อง 50-80 % น้ำหนักลด 20 % อ่อนเพลีย 15-20 % เบื่ออาหาร 6-15 % คล้ำได้ก่อนในท้อง 3-5 % อาการเหลืองพบได้ 0-20 % โดยเฉพาะอย่างยิ่งเนื้องอกแบบ hilar type intrahepatic cholangiocarcinoma, ในรายที่ไม่มีอาการ อาจจะมาด้วยตรวจร่างกายประจำปี เจาะเลือดพบการทำงานของตับผิดปกติ (alkaline phosphatase สูง) บางครั้งมาตรวจนิ้วในถุงน้ำดีแล้วเจอก่อนที่ตับ สรุปอาการที่ผู้ป่วยมาพบแพทย์ได้ดังตารางที่ 1

ตารางที่ 1. แสดงอาการที่นำผู้ป่วยมาพบแพทย์

	จำนวน (ราย)	Abdominal pain	Jaundice	Asymptom	Weight loss
Roayaie,1998 ⁽⁹⁾	16	54 %	0	19 %	19 %
Nakagohri,2003 ⁽³⁾	14	12 %	7 %	64 %	
Morimoto,2000 ⁽¹⁰⁾	51	51.7 %	27.6 %	0	3.4 %
Pairojkul 2000 ⁽¹¹⁾	19	52.6 %	0	0	

Diagnosis

อาศัยประวัติ, การตรวจร่างกาย และการตรวจเพิ่มเติมอื่น ๆ อีกดังนี้

Laboratory test ⁽¹²⁾

- การเจาะเลือดตรวจค่า CEA พบว่าขึ้นสูงได้ 30 % ของผู้ป่วย แต่ไม่จำเพาะกับโรค ICC
- การเจาะเลือดตรวจค่า CA 19-9 พบว่าขึ้นสูงได้ 85 % ของผู้ป่วย ICC โดยค่า CA 19-9 ที่มากกว่า 100 U/ml จะมี sensitivity 67-89 %, specificity 86 % - 98 % CEA > 5.2 ng/ml ร่วมกับ CA19-9 > 180 U/ml มี sensitivity และ specificity 100 %

Imaging finding ^(7,12,13)

ultrasound

mass-forming type จะเห็นเป็น hypoechoic mass periductal-infiltrating type จะเห็นเป็นลักษณะ peripheral biliary dilatation ส่วน intraductal growth type จะเห็นเป็นลักษณะ marked biliary dilatation และ/หรือ cystic lesion ดูขอบเขตยาก เนื่องจากเนื้ออกสร้าง mucin และมี mucosal spread ของก้อนตามท่อน้ำดี

CT scan (triple phase)

ใน mass-forming type precontrast CT จะเห็นเป็น low density tumor และเปลี่ยนเป็น high density ใน postcontrast scan (delayed phase) periductal-infiltrating จะเห็นเป็นก้อนขนาดเล็กอยู่ตรงกลาง segmental duct ที่มีการขยายตัวในส่วนรอบนอก hilar type ของ periductal infiltrating type CT scan จะเห็นลักษณะท่อน้ำดีในตับขยายตัว ร่วมกับ diffuse low-density mass แทรกอยู่บริเวณ portal pedicle

นอกจากการตรวจด้วย ultrasonography และ CT scan แล้วยังสามารถทำการตรวจด้วย MRI ซึ่งมี positive predictive value 86 % และ negative predictive value 98% ในการวินิจฉัย ICC

N regional lymph nodes

N0: no regional lymph node metastasis

N1: regional lymph node metastasis

Staging

International union against cancer (UICC) 5th edition⁽¹⁴⁾, 1997 ได้นำ TNM staging มาใช้กับ primary liver tumor ได้แก่ hepatocellular carcinoma รวมถึง intrahepatic cholangiocarcinoma ซึ่งใช้ได้กับเฉพาะ mass-forming type ซึ่งสามารถบอกรับขอบเขตก่อนได้ชัดเจน ดังตารางที่ 2

ตารางที่ 2. แสดง UICC staging, 5th edition (1997)

	T	N	M
Stage I	T1	N0	M0
Stage II	T2	N0	M0
Stage IIIA	T3	N0	M0
Stage IIIB	T1/T2/T3	N1	M0
Stage IVA	T4	any N	M0
Stage IVB	any T	any N	M1

T factor, primary tumor

T1: Solitary tumor ≤ 2 cm without vascular invasion

T2: Solitary tumor ≤ 2 cm with vascular invasion or multiple tumors limited to 1 lobe ≤ 2 cm without vascular invasion or a solitary tumor > 2 cm without vascular invasion

T3: Solitary tumor > 2 cm with vascular invasion or multiple tumors limited to 1 lobe ≤ 2 cm with vascular invasion or multiple tumors limited to 1 lobe > 2 cm with or without vascular invasion

T4: Multiple tumors in more than 1 lobe or tumor(s) involve(s) a major branch of the portal or hepatic vein(s) or invasion of adjacent organs other than the gallbladder or perforation of the visceral peritoneum

M Distant metastases

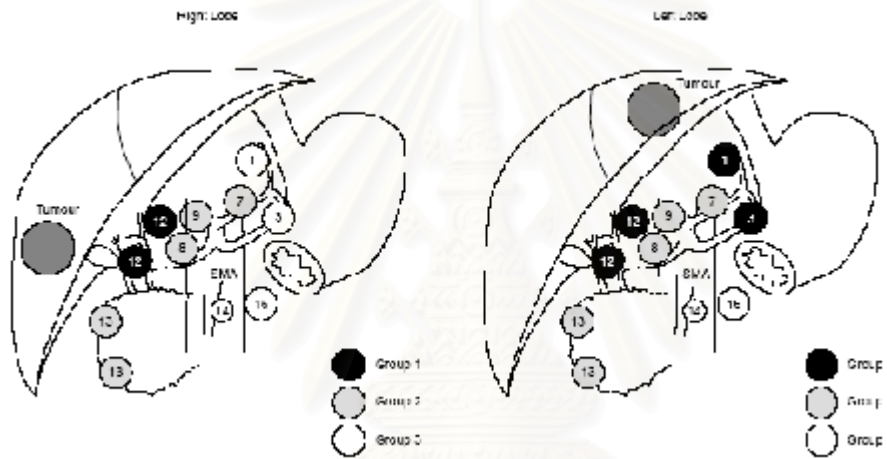
M0 : no distant metastasis

M1: distant metastasis

ตาม classification ของ International union against cancer (UICC)⁽¹⁷⁾, fifth version regional lymph node หมายถึง lymph node บริเวณ hepatic hilum และ hepatoduodenal ligament lymph node ที่ไกลกว่า ligament ถือว่าเป็น M factor ซึ่งเป็นปัญหาในการ staging ของ intrahepatic cholangiocarcinoma อย่างไรก็ตาม the liver cancer study group of Japan ได้จำแนกต่อมน้ำเหลืองตามตำแหน่งของเนื้องอก (ดังรูปที่ 4 และ

ตารางที่ 3) โดยเฉพาะตับซีกซ้ายจะมีการกระจายไปที่ต่อมน้ำเหลือง รอบ cardiac portion ของกระเพาะอาหาร หรือไปตาม common hepatic artery โดยไม่มีการกระจายของต่อมน้ำเหลืองใน *hepatoduodenal ligament* ซึ่งพบได้ถึง 50 %

นอกจากนี้ the liver cancer study group of Japan⁽¹⁶⁾ ยังได้ปรับปรุง staging ใหม่ในคนไข้กลุ่ม mass-forming type ที่ได้รับการผ่าตัดจำนวน 136 รายตั้งแต่ปี 1990 ถึง 1996 ดังนี้



รูปที่ 4. แสดงกลุ่มของต่อมน้ำเหลืองตามการจำแนกของ the liver cancer study group of Japan⁽¹⁵⁾

ตารางที่ 3. แสดงกลุ่มของต่อมน้ำเหลืองตามตำแหน่งเนื้องอก

Tumor location	Groups of regional lymph nodes		
	N1	N2	N3
Right lobe	12,hepatoduodenal ligament	7,along left gastric artery 8,along common hepatic artery 9,along celiac artery 13,posterior surface of pancreas head	distant lymph nodes*
Left lobe	1,right cardiac region 3,lesser curvature of stomach 12,hepatoduodenal ligament	7,along left gastric artery 8,along common hepatic artery 9,along celiac artery 13,posterior surface of pancreas head	distant lymph nodes*

*for example; 16,abdominal aorta; 14, root of the mesentery

T factor	N factor
T1 meets all three requirements below	N0 no metastasis to lymph node
T2 meets two of the three requirements below	N1 metastasis to any lymph node
T3 meets one of the three requirements below	M factor
T4 meets none of the three requirements below	M0 no distant metastasis
	M1 distant metastasis

ตารางที่ 4. แสดง The requirement of T factor

Requirements	Description
Number of tumors	solitary
Size of tumor	2 cm or less
Negative invasion	portal vein, hepatic vein, serous membrane

- periductal infiltrating type รักษาโดย hepatectomy ร่วมกับ extrahepatic duct excision, hilar lymph node resection และ skeletonization บริเวณ hepatoduodenal ligament

- intraductal growth type ควรผ่าตัด แบบ en bloc ส่วนที่ affected hepatic segment และ bile duct ให้ได้ free margin ซึ่งมีโอกาสรักษาหายขาดมากกว่า type อื่น ๆ

ตารางที่ 5. Proposed staging system for intrahepatic cholangiocarcinoma

	T	N	M
Stage I	T1	N0	M0
Stage II	T2	N0	M0
Stage III	T3	N0	M0
Stage IVA	T4	N0	M0
	or any T	N1	M0
Stage IVB	any T	any N	M1

Extended resection for intrahepatic cholangiocarcinoma

Yamamoto และคณะ⁽¹⁸⁾ ศึกษาผู้ป่วย 98 ราย ตั้งแต่ พ.ย.1980 ถึง ก.พ.1996 โดยที่ 56 รายได้รับการผ่าตัดแบบ standard surgery ซึ่งหมายถึง การทำ hepatectomy หรือ การทำ hepatectomy และ extrahepatic bile duct resection ร่วมไปกับการเลาะต่อมน้ำเหลือง N1 และ N2 ในขณะที่ 27 รายได้รับการผ่าตัดแบบ extended surgery ซึ่งหมายถึง การทำ standard surgery ร่วมกับ vessel resection และ/หรือ pancreatectomy 15 รายไม่ได้รับการผ่าตัดเนื่องจากมี peritoneal dissemination, multiple liver metastasis, extensive invasion ของ hepatoduodenal ligament หรือ lymph node metastasis รอบ abdominal aorta

Therapeutic modalities⁽¹⁷⁾

Hepatic resection (ตารางที่ 6)

การรักษาโดยวิธีการผ่าตัดตัดเนื้อออกซึ่งจำเป็นต้องตัดตับออกนั้นเป็นวิธีการรักษาวิธีเดียวที่ทำให้คนไข้มีโอกาสอยู่รอดได้

- mass-forming type รักษาโดย anatomic และ extensive hepatectomy แนะนำให้ทำการเลาะเนื้อเยื่อ (skeletonization) บริเวณ hepatoduodenal ligament โดยตัดต่อมน้ำเหลืองและเนื้อเยื่อรอบ ๆ ออกให้มากที่สุด

การศึกษานี้พบว่า อัตราการอยู่รอดที่ 5 ปี ในกลุ่ม standard surgery เท่ากับ 30% ซึ่งสูงกว่า extended surgery ซึ่งมีเพียง 10% รวมไปถึงอัตราการตายที่ 1 ปี หลังการผ่าตัด extended surgery ในผู้ป่วย infiltrating-spread type สูงกว่า non infiltrating-spread type ดังนั้นไม่แนะนำให้ทำ extended surgery ในผู้ป่วยที่เป็น infiltrating-

ตารางที่ 6. แสดงผลการรักษาหลังการผ่าตัดตับใน intrahepatic cholangiocarcinoma

Authors	Year	Countries	No. of patients	1 Year	3 year	5 year
Yamamoto et al	1992	Japan	20	66	36	36
Cherqui et al	1995	France	14	100		
Pichlmayr et al	1995	Germany	32	56	16	13
Berdah et al	1996	France	31	67		32
Lieser et al	1998	USA	61	85	60	22.1
Harrison et al	1998	USA	32	78	58	42
Kim et al	1999	Korea	25	66.6	35.6	
Chu et al	1999	Hong Kong	48	60.3	29	22
Valverde et al	1999	France	30	86	63	
El Rassi et al	1999	France	19	83	16.5	
Isaji et al	1999	Japan	36	44.4	24.4	24.4
Shimada et al	2001	Japan	49	66.0		
Uenishi T et al	2001	Japan	28	57	27	27
Suzuki et al	2002	Japan	19	63	35	28
Tajima et al	2003	Japan	12	75.5	58.3	58.3

spread type เพราะนอกจากจะไม่เพิ่ม curative resection แล้วยังเพิ่มความเสี่ยงขึ้น

Lymph node dissection

Yamamoto⁽¹⁹⁾, 1999 สรุปว่า ในรายที่มีการแพร่กระจายของต่อมน้ำเหลืองแล้วไม่ว่าเป็นกลุ่มใดก็ตาม extended lymph node resection ไม่ช่วยให้ผลการรักษาดีขึ้น เขาแนะนำให้ทำการเลาะต่อมน้ำเหลืองระดับ N1, N2 เพื่อยืนยันการวินิจฉัยทาง histopathology ถ้าไม่มีการกระจายของต่อมน้ำเหลือง ผลการรักษาจะดีขึ้น แต่ถ้ามมีการกระจายของต่อมน้ำเหลืองพิจารณาให้ adjuvant chemotherapy ต่อไป

Tsuji⁽²⁰⁾ และคณะรายงาน ผู้ป่วยที่เป็น intrahepatic cholangiocarcinoma ของตับข้างขวา จะมี lymph node metastasis เริ่มต้นที่ hepatoduodenal ligament หลังจากนั้นจะแพร่กระจายลงไปที่ retropancreatic node หรือ common hepatic artery node และ para-aortic nodes ส่วนรายที่เป็นเนื้องอกของตับข้างซ้าย มีแนวโน้มที่จะมีการกระจายของเนื้องอกลงมาตาม left

gastric node lesser curvatureของกระเพาะอาหารตั้งนั้น การทำ lymphadenectomy ของเนื้องอกข้างซ้ายจำเป็นต่อของเลาะต่อมน้ำเหลืองบริเวณ left gastric node, perigastric node และ paracardial node เพิ่มเติมจากการที่เลาะต่อมน้ำเหลืองในเนื้องอกของตับข้างขวา

ถ้ามีการกระจายของต่อมน้ำเหลืองที่ hepato-duodenal ligament หรือ กลุ่มใดก็ตามที่เห็นได้ด้วยตาเปล่า ไม่แนะนำให้ทำ extended lymph node resection พิจารณาให้ adjuvant chemotherapy, และควรยืนยันการกระจายของต่อมน้ำเหลืองโดยทาง histopathology

Adjuvant therapy

Radiotherapy

Todoroki⁽²¹⁾ รายงานการให้ adjuvant radiation ในผู้ป่วยหลังการผ่าตัดที่มี microscopic residual disease โดยได้รับ intraoperative radiation (IORT) และ postoperative external beam radiation (EBRT) มี 5 yr-survival rate ถึง 39 % ซึ่งสูงกว่ากลุ่มที่ได้รับการผ่าตัดอย่างเดียวซึ่งมีเพียง 13 % อย่างไรก็ตามก็ตีอีกหลายการ

ศึกษาผลของ radiotherapy ยังไม่เป็นที่น่าพอใจ โดยสรุปแล้ว adjuvant radiotherapy ยังไม่มีบทบาทที่ชัดเจนในปัจจุบัน

Palliative treatment in Unresectable cholangiocarcinoma ^(12,13)

- ในรายที่มี biliary obstruction แนะนำให้ใส่ biliary endoprosthesis มากกว่าการผ่าตัด bypass surgery ยกเว้นในรายที่พบว่าเป็น unresectable ในขณะผ่าตัดแนะนำให้ทำ biliary-enteric bypass ควรทำ cholecystectomy ร่วมด้วยเพราะช่วยลดการเกิด cholecystitis ในภายหลัง

- Radiotherapy ไม่ได้เพิ่ม survival ในรายที่เป็นมากแล้ว ปริมาณรังสีในขนาดรักษาอาจจะเพิ่ม morbidity ได้ Radiation มีบทบาทสำคัญในการรักษาในการลดความเจ็บปวด และ uncontrolled bleeding ในขณะที่บทบาทของ Chemotherapy ยังไม่เด่นชัดในการรักษาคนไข้กลุ่มนี้

Prognostic factors

Isaji ⁽⁸⁾ และคณะ แสดงให้เห็นว่า ผู้ป่วยที่เป็นมะเร็งชนิด intraductal growth มีผลการรักษาที่ดีที่สุด รองลงมาคือ mass-forming type และ periductal infiltrating type มีผลการรักษาแย่มากที่สุด intraductal growth มี 5 และ 10-year survival rate เท่ากับ 58 %, mass-forming type มี 3 และ 5-year survival rate เท่ากับ 40 % และ 21 %, ส่วน periductal infiltrative type มี 3 และ 5-year survival rate เท่ากับ 26 % และ 7 % ตามลำดับ ความ ضخของ portal vein thrombus และ lymph node metastasis พบใน mass-forming ร่วมกับ periductal infiltrative type มากกว่า mass-forming type อย่างเดียว

Inoue และคณะ ⁽²³⁾ ศึกษาในผู้ป่วย mass forming type 52 ราย ที่ได้รับการผ่าตัด curative resection (1980-1998) univariate analysis พบว่าปัจจัยที่สำคัญที่มีผลต่อ overall survival ได้แก่ surgical margin, lymph node metastasis, lymph node dissection, vascular invasion

and left-side location of the main tumor ส่วน multivariate analysis สรุปว่า surgical margin, vascular invasion และ lymph node metastasis เป็น independent prognostic variable ที่สำคัญสำหรับ overall survival

สรุป

Intrahepatic cholangiocarcinoma เป็นโรคที่พบได้บ่อยในประเทศไทย สัมพันธ์กับการติดเชื้อพยาธิใบไม้ในตับ การวินิจฉัยและประเมินก่อนการรักษามีความสำคัญที่จะช่วยให้ผ่าตัดเนื้องอกได้หมด และช่วยลดภาวะแทรกซ้อนหลังการผ่าตัดได้

Macroscopic type ของเนื้องอกนอกจากจะช่วยกำหนดแนวทางในการรักษาแล้วยังบ่งบอกการพยากรณ์โรคของผู้ป่วยด้วย

การรักษาที่ดีที่สุดคือการผ่าตัดตัดเนื้องอกออกซึ่งหมายถึงการผ่าตัดตัดตับรวมไปกับการเลาะต่อมน้ำเหลืองที่บริเวณ hepatoduodenal ligament ออก

อ้างอิง

1. Shimonishi T, Sasaki M, Nakanuma Y. Precancerous lesions of intrahepatic cholangiocarcinoma. *J Hepatobiliary Pancreat Surg* 2000;7(6): 542 - 50
2. Uttaravichien T, Bhudhisawasdi V, Pairojkul C, Pugkhem A. Intrahepatic cholangiocarcinoma in Thailand. *J Hepatobiliary Pancreat Surg* 1999; 6(2):128 - 35
3. Nakagohri T, Asano T, Kinoshita H, Kenmochi T, Urashima T, Miura F, Ochiai T. Aggressive surgical resection for hilar-invasive and peripheral intrahepatic cholangiocarcinoma. *World J Surg* 2003 Mar; 27(3): 289 - 93
4. Bismuth H, Castaing D, Raccuia J. Surgical anatomy of the liver and bile ducts. In: Baker RJ, Fischer JE, eds. *Mastery of Surgery*.

- 4thed. Philadelphia: Lippicott Williams & Wilkins, 2001: 1047 - 52
5. Jarnagin WR, Saldinger PF, Blumgart LH. Cancer of the bile duct: the hepatic duct and common bile duct. In: Blumgart LH, Fong Y, eds. Surgery of the Liver and Biliary tract. 3rded. London: Harcourt publishers, 2000: 1017 - 53
 6. Nakanuma Y, Harada K, Ishikawa A, Zen Y, Sasaki M. Anatomic and molecular pathology of intrahepatic cholangiocarcinoma. *J Hepatobiliary Pancreat Surg* 2003;10(4): 265 - 81
 7. Sano T, Namiya J, Nagino M, Uesaka K, Kondo S, Kanai M, Hayakawa N, Nimura Y. Macroscopic classification and preoperative diagnosis of intrahepatic cholangiocarcinoma in Japan. *J Hepatobiliary Pancreat Surg* 1999; 6(2): 101 - 7
 8. Isaji S, Kawarada Y, Taoka H, Tabata M, Suzuki H, Yokoi H. Clinicopathological features and outcome of hepatic resection for intrahepatic cholangiocarcinoma in Japan. *J Hepatobiliary Pancreat Surg* 1999;(2)6:108 - 16
 9. Roayaie S, Guarrera JV, Ye MQ, Thung SN, Emre S, Fishbein TM, Guy SR, Sheiner PA, Miller CM, Schwartz ME. Aggressive surgical treatment of intrahepatic cholangiocarcinoma: predictors of outcomes. *J Am Coll Surg* 1998 Oct;187(4): 365 - 72
 10. Morimoto Y, Tanaka Y, Ito T, Nakahara M, Nakaba H, Nishida T, Fujikawa M, Ito T, Yamamoto S, Kitagawa T. Long-term survival and prognostic factors in the surgical treatment for intrahepatic cholangiocarcinoma. *J Hepatobiliary Pancreat Surg* 2003;10(6): 432 - 40
 11. Suzuki S, Isaji S, Pairojkul C, Uttaravichien T. Comparative clinicopathological study of resected intrahepatic cholangiocarcinoma in northeast Thailand and Japan. *J Hepatobiliary Pancreat Surg* 2000; 7(2): 206 - 11
 12. Khan SA, Davidson BR, Goldin R, Pereira SP, Rosenberg WM, Taylor-Robinson SD, Thillainayagam AV, Thomas HC, Thursz MR, Wasan H. Guidelines for the diagnosis and treatment of cholangiocarcinoma: consensus document. *Gut* 2002 Nov; 51 Suppl 6: VI1 - 9
 13. Anderson CD, Pinson CW, Berlin J, Chari RS. Diagnosis and treatment of cholangiocarcinoma. *Oncologist* 2004; 9(1): 43 - 57
 14. Nozaki Y, Yamamoto M, Ikai I, Yamamoto Y, Ozaki N, Fujii H, Nagahori K, Matsumoto Y, Yamaoka Y. Reconsideration of the lymph node metastasis pattern (N factor) from intrahepatic cholangiocarcinoma using the International Union Against Cancer TNM staging system for primary liver carcinoma. *Cancer* 1998 Nov 1; 83(9):1923 - 9
 15. Shimada M, Yamashita Y, Aishima S, Shirabe K, Takenaka K, Sugimachi K. Value of lymph node dissection during resection of intrahepatic cholangiocarcinoma. *Br J Surg* 2001 Nov; 88(11): 1463 - 6
 16. Yamasaki S. Intrahepatic cholangiocarcinoma: macroscopic type and stage classification. *J Hepatobiliary Pancreat Surg* 2003;10(4): 288 - 91
 17. Shirabe K, Shimada M, Harimoto N, Sugimachi K, Yamashita Y, Tsujita E, Aishima S.

- Intrahepatic cholangiocarcinoma: its mode of spreading and therapeutic modalities. Surgery 2002 Jan; 131(1 Suppl): S159 - 64
18. Yamamoto M, Takasaki K, Yoshikawa T. Extended resection for intrahepatic cholangiocarcinoma in Japan. J Hepatobiliary Pancreat Surg 1999; 6(2):117 - 21
19. Yamamoto M, Takasaki K, Yoshikawa T. Lymph node metastasis in intrahepatic cholangiocarcinoma. Jpn J Clin Oncol 1999 Mar; 29(3):147 - 50
20. Tsuji T, Hiraoka T, Kanemitsu K, Takamori H, Tanabe D, Tashiro S. Lymphatic spreading pattern of intrahepatic cholangiocarcinoma. Surgery 2001 Apr; 129(4): 401 - 7
21. Todoroki T, Ohara K, Kawamoto T, Koike N, Yoshida S, Kashiwagi H, Otsuka M, Fukao K. Benefits of adjuvant radiotherapy after radical resection of locally advanced main hepatic duct carcinoma. Int J Radiat Oncol Biol Phys 2000 Feb 1; 46(3): 581 - 7
22. Urego M, Flickinger JC, Carr BI. Radiotherapy and multimodality management of cholangiocarcinoma. Int J Radiat Oncol Biol Phys 1999 Apr 1; 44(1): 121 - 6
23. Inoue K, Makuuchi M, Takayama T, Torzilli G, Yamamoto J, Shimada K, Kosuge T, Yamasaki S, Konishi M, Kinoshita T, et al. Long term survival and prognostic factors in the surgical treatment of mass-forming type cholangiocarcinoma. Surgery 2000 May; 127(5): 498 - 505

กิจกรรมการศึกษาต่อเนื่องสำหรับแพทย์

ท่านสามารถได้รับการรับรองอย่างเป็นทางการสำหรับกิจกรรมการศึกษาต่อเนื่องสำหรับแพทย์ กลุ่มที่ 3 ประเภทที่ 23 (ศึกษาด้วยตนเอง) โดยศูนย์การศึกษาต่อเนื่องของแพทย์ จุฬาลงกรณ์มหาวิทยาลัย ตามเกณฑ์ของศูนย์การศึกษาต่อเนื่องของแพทย์แห่งประเทศไทย (ศนพ.) จากการอ่านบทความเรื่อง “มะเร็งของท่อน้ำดีในเนื้อตับ” โดยตอบคำถามข้างล่างนี้ ที่ท่านคิดว่าถูกต้องโดยใช้แบบฟอร์มคำตอบท้ายคำถาม โดยสามารถตรวจจำนวนเครดิตได้จาก <http://www.ccme.or.th>

คำถาม - คำตอบ

1. What is the definition of intrahepatic cholangiocarcinoma?
 - A. bile duct cancer originates in the liver
 - B. bile duct cancer originates from primary branch of bile duct through the liver
 - C. bile duct cancer originates from secondary branch of bile duct through the liver
 - D. bile duct cancer originates from tertiary branch of bile duct through the liver.
 - E. bile duct cancer originates from hilum of liver through the liver
2. Which disease is not the risk factors for developing intrahepatic cholangiocarcinoma?
 - A. Intrahepatic duct stone
 - B. Liver fluke infestation
 - C. Caroli's disease
 - D. Primary biliary cirrhosis
 - E. Congenital hepatic fibrosis
3. Which macroscopic type of ICC has the best prognosis?
 - A. mass forming type
 - B. periductal infiltrating type
 - C. intraductal growth
 - D. mass forming + periductal infiltrating
 - E. mass forming + intraductal growth

คำตอบ สำหรับบทความเรื่อง “มะเร็งของท่อน้ำดีในเนื้อตับ”

จุฬาลงกรณ์เวชสาร ปีที่ 48 ฉบับที่ 9 เดือนกันยายน พ.ศ.2547

รหัสสื่อการศึกษาต่อเนื่อง 3-23-201-9010/0409 -(1014)

ชื่อ - นามสกุลผู้ขอ CME credit เลขที่ใบประกอบวิชาชีพเวชกรรม.....

ที่อยู่.....

1. (A) (B) (C) (D) (E)

4. (A) (B) (C) (D) (E)

2. (A) (B) (C) (D) (E)

5. (A) (B) (C) (D) (E)

3. (A) (B) (C) (D) (E)

4. What is the optional treatment of ICC periductal infiltrating type originating in left lobe of liver?
- A. left hepatectomy
 - B. left hepatectomy, extrahepatic bile duct resection
 - C. left hepatectomy, extrahepatic bile duct resection, hepatoduodenal ligament skeletonization.
 - D. left hepatectomy, extrahepatic bile duct resection, lesser omentum and lesser curvature of stomach dissection .
 - E. left hepatectomy, extrahepatic bile duct resection, lesser omentum and lesser curvature of stomach dissection, hepatoduodenal ligament skeletonization.
5. What is the optional treatment of ICC-mass forming type originating in right lobe of liver?
- A. Wedge resection of tumor.
 - B. Right hepatectomy
 - C. Right hepatectomy, hepatoduodenal ligament skeletonization
 - D. Right hepatectomy, extrahepatic bile duct resection
 - E. Right hepatectomy, extrahepatic bile duct resection, hepatoduodenal ligament skeletonization.

เฉลย สำหรับบทความ รหัสสื่อการศึกษาต่อเนื่อง 3-23-201-9010/0408-(1013)

1. ก 2. ค 3. ข 4. จ 5. ค

สถาบันวิทยบริการ
จุฬาลงกรณ์มหาวิทยาลัย

ท่านที่ประสงค์จะได้รับเครดิตการศึกษาต่อเนื่อง (CME credit)
กรุณาส่งคำตอบพร้อมรายละเอียดของท่านตามแบบฟอร์มด้านหน้า

ศาสตราจารย์นายแพทย์สุทธิพร จิตต์มิตรภาพ
ประธานคณะกรรมการการศึกษาต่อเนื่อง
คณะแพทยศาสตร์ จุฬาลงกรณ์มหาวิทยาลัย
หน่วยจุฬาลงกรณ์เวชสาร ตึกอำนวยการ ชั้น 5
คณะแพทยศาสตร์ จุฬาลงกรณ์มหาวิทยาลัย
เขตปทุมวัน กทม. 10330