

บทที่ 1

บทนำ



ความเป็นมาและความสำคัญของปัญหา

ปัจจุบัน ความเจริญก้าวหน้าทางด้านเทคโนโลยี และ โภชนาการมีผลทำให้เกิดการเปลี่ยนแปลงสภาวะร่างกายอย่างชัดเจน สิ่งยากที่จะพิจารณาว่าเด็กที่กำลัง เจริญเติบโตนั้นอยู่ในระยะใด แม้จะทราบอายุปฏิทิน (Chronologic age) ก็ตาม และพบว่าในเด็กที่มีอายุปฏิทินเท่ากัน การเจริญเติบโตของโครงสร้างร่างกายไม่เท่ากัน ทั้งนี้ขึ้นกับพันธุกรรม ภาวะโภชนาการ ภูมิอากาศ และสิ่งแวดล้อมอื่น ๆ มีผู้ศึกษาพบว่าอายุปฏิทินไม่น่าเชื่อถือ เนื่องจากไม่สอดคล้องกับการเจริญเติบโตของโครงสร้างร่างกาย ดังนั้นจึงกำหนดอายุกระดูก (Skeletal age) เพื่อพิจารณาเปรียบเทียบกับอายุปฏิทินในการกำหนดการเจริญของร่างกายระยะต่าง ๆ พบว่า อายุกระดูกเกี่ยวข้องกับการเจริญเติบโตของร่างกาย ซึ่งเห็นได้ชัดเมื่อถึงวัยหนุ่มสาว เนื่องจากร่างกายมีการเปลี่ยนแปลงระดับฮอร์โมนที่ควบคุมโดย Hypothalamus ฮอร์โมนนี้ปล่อย Neurohormonal substance ไปยัง Pituitary gland ส่วนหน้าเพื่อให้เกิด Gonadotrophin และ Growth hormone ซึ่งมีผลต่อกระดูกบริเวณต่าง ๆ เช่น กระดูกโครงสร้างร่างกาย กระดูกโครงสร้างใบหน้าทำให้มีการเจริญเติบโตมากขึ้น ขณะเดียวกับมีพัฒนาการของอวัยวะสืบพันธุ์ รวมทั้งลักษณะเฉพาะของแต่ละเพศเกิดขึ้น สิ่งที่ยังช่วยวิเคราะห์อายุกระดูกได้แก่ ความสูงร่างกาย การมีประจำเดือนครั้งแรก การมีเสียงแตกห้าวของเพศชาย ตลอดจนการเชื่อมกันของกระดูกนิ้วมือ กลาง หรือการเริ่มปรากฏของกระดูกแอดดักเตอร์ เชล์ซามอยด์ ซึ่งสังเกตได้จากภาพถ่ายรังสีเอกซ์ของกระดูกมือ (Hand-Wrist radiograph)

สิ่งสำคัญในการวินิจฉัยและวางแผนการรักษาทางทันตกรรมจัดฟันสิ่งหนึ่งได้แก่ การตรวจทางภาพรังสีเอกซ์ เช่น ภาพถ่ายรังสีเอกซ์ด้านข้างของกะโหลกศีรษะ (Lateral Cephalometry), ภาพถ่ายรังสีแบบหมุนรอบศีรษะ (Panoramic radiograph) ภาพรังสีกะโหลกศีรษะด้านตรง (Postero Anterior View) ในบางรายที่มีการเจริญเติบโตของร่างกาย จำเป็นต้องถ่ายภาพรังสีเอกซ์ของกระดูกมือ เพื่อพิจารณาอายุกระดูกของผู้ป่วยนั้น ๆ เนื่องจากผู้ป่วยส่วนใหญ่มารับการ

บำบัดรักษาทางทันตกรรมจัดฟันเป็นกลุ่มที่มีการเจริญเติบโตของร่างกายและใบหน้าคือประมาณ 8 ปี ถึง 16 ปี

อายุกระดูก ส่วนใหญ่พิจารณาจากภาพถ่ายรังสีเอกซ์ของกระดูกมือ เพราะถือเป็นตัวแทนที่แสดงขั้นตอนการพัฒนาของโครงสร้างร่างกายและใบหน้า และเนื่องจากการเจริญเติบโตดังกล่าวจะมีผลต่อการบำบัดรักษาทางทันตกรรมจัดฟัน จึงใช้เป็นแนวทางในการเลือกวิธีบำบัดรักษา และเลือกใช้เครื่องมือหรือวิธีการเพื่อควบคุมการเจริญเติบโตอย่างรวดเร็วในส่วนต่าง ๆ ของโครงสร้างใบหน้า หรือกระตุ้นให้กระดูกบางส่วนมีการเจริญเติบโตได้อย่างเต็มที่ กลไกและวิธีการบำบัดรักษา นี้ ต้องใช้ในช่วงเวลาที่เหมาะสมลุ่มกับการเจริญเติบโตของโครงสร้างใบหน้าของผู้ป่วย

ในประเทศไทยมีการศึกษาถึงความสัมพันธ์ระหว่างอายุกับการเจริญเติบโตของกระดูกมือ⁽¹⁾ พบว่า ชายและหญิงไทยแต่ละรายมีอายุกระดูกแตกต่างกัน พร้อมทั้งแสดงภาพถ่ายรังสีเอกซ์มาตรฐานของกระดูกมือ ซึ่งใช้เป็นแนวทางในการกำหนดอายุกระดูกของคนไทย แต่เนื่องจากภาพรังสีซึ่งใช้ประกอบการวินิจฉัยทางทันตกรรมจัดฟันมีหลายภาพ ดังนั้นเพื่อประหยัดค่าใช้จ่าย และทำให้การกำหนดอายุกระดูกสะดวกขึ้น สิ่งน่าที่จะใช้ภาพถ่ายรังสีเอกซ์ด้านข้างของกะโหลกศีรษะแทนภาพถ่ายรังสีเอกซ์ของกระดูกมือ เพื่อกำหนดอายุกระดูก หนึ่งการกำหนดอายุกระดูกจากภาพถ่ายรังสีเอกซ์ของกระดูกมือนั้นทันตแพทย์จัดฟันจำเป็นต้องพิจารณาทั้งรูปร่าง ลักษณะ ตลอดจนการเชื่อมต่อของกระดูกหลายชิ้นซึ่งยุ่งยากกว่า การพิจารณารูปร่างลักษณะของกระดูกคอชิ้นที่ 2, 3 และ 4 จากภาพถ่ายรังสีเอกซ์ด้านข้างของกะโหลกศีรษะ

มีผู้ศึกษาการเจริญเติบโตของกระดูกคอไว้หลายลักษณะ เช่น Hinch และคณะ⁽²⁾ Yousefzadeh และคณะ⁽³⁾ ศึกษาขนาดของ Cervical spinal canal ในคนปกติ Wood-Johnes⁽⁴⁾ ศึกษาเปรียบเทียบขนาดของกระดูกคอชิ้นที่ 2 ในคนยุโรปและคนพื้นเมืองออสเตรเลีย Francis⁽⁵⁾ พบว่าขนาดของกระดูกคอในคนนิโกรและคนผิวขาวไม่มีความแตกต่างกัน ตลอดจน Bailey⁽⁶⁾ ศึกษาลักษณะปกติของกระดูกคอในทารกและเด็ก พบว่า Superior และ Inferior epiphyseal rings จะปรากฏเมื่อถึงวัยหนุ่มสาวและเชื่อมกับ Body ของกระดูกคอเมื่อถึงอายุ 25 ปี

ในปี ค.ศ. 1972 Lamparski (7) ได้ศึกษาอายุกระดูกจากกระดูกคอซึ่งปรากฏในภาพถ่ายรังสีเอกซ์ด้านข้างของกะโหลกศีรษะของหญิง 72 คน และชาย 69 คน อายุระหว่าง 10 ปี ถึง 15 ปี โดยพิจารณารูปร่างลักษณะของกระดูกคอชั้นที่ 2, 3 และ 4 ที่เปลี่ยนแปลงในกลุ่มอายุต่าง ๆ พร้อมทั้งเปรียบเทียบความแตกต่างระหว่างอายุกระดูกที่ประเมินจากกระดูกคอและกระดูกมือ พบว่าไม่มีความแตกต่างกันอย่างมีนัยสำคัญทางสถิติ การศึกษาของ Lamparski แสดงว่าในคนคอเคเซียนการเจริญเติบโตของกระดูกคอใช้กำหนดอายุกระดูกได้ ทำให้เกิดแนวความคิดที่จะศึกษาอายุกระดูกจากกระดูกคอในคนไทยจากภาพถ่ายรังสีเอกซ์ด้านข้างของกะโหลกศีรษะ

วัตถุประสงค์ของการวิจัย

1. เพื่อศึกษารูปร่างลักษณะของกระดูกคอชั้นที่ 2, 3 และ 4 ในช่วงอายุต่าง ๆ ทั้งเพศชายและเพศหญิง
2. เพื่อศึกษาความสัมพันธ์ของ อายุกระดูกที่ประเมินจากกระดูกคอและกระดูกมือ
3. เพื่อเปรียบเทียบความแตกต่างของอายุกระดูกที่ประเมินจากกระดูกคอและกระดูกมือ

สมมติฐานของการวิจัย

อายุกระดูกที่ประเมินจากกระดูกคอ และกระดูกมือ ไม่มีความแตกต่างกัน

ประโยชน์ของการวิจัย

1. เพื่อทราบถึงความเกี่ยวข้องระหว่างอายุปฏิทินกับอายุกระดูก
2. นำผลของการวิจัยครั้งนี้มาใช้เป็นแนวทางการวินิจฉัย และวางแผนการบำบัดรักษาทางทันตกรรมจัดฟัน รวมทั้งประหยัดค่าใช้จ่ายและสามารถกำหนดอายุกระดูกได้สะดวกขึ้น
3. เป็นการวิจัยขั้นพื้นฐานเกี่ยวกับอายุกระดูก
4. เพื่อประโยชน์ทางนิติเวชวิทยา ในส่วนที่เกี่ยวข้องกับอายุกระดูกและอายุปฏิทิน

ขอบเขตของการวิจัย

1. ศึกษาเฉพาะรูปร่างลักษณะของกระดูกคอชั้นที่ 2, 3 และ 4 จากภาพถ่ายรังสีเอกซ์ ด้านข้างของกะโหลกศีรษะในรายอายุต่าง ๆ ทั้งเพศชายและเพศหญิง
2. อายุกระดูกกำหนดจากภาพถ่ายรังสีเอกซ์ของกระดูกมือ โดยเปรียบเทียบกับภาพถ่ายรังสีเอกซ์มาตรฐานของคนไทยในแต่ละรายอายุ
3. ศึกษาจากคนไทยในกรุงเทพมหานครช่วงอายุ 8-16 ปี โดยนับตามปีปฏิทิน จำนวน 342 คน ชาย 172 คน หญิง 170 คน จำนวนตัวอย่างที่ใช้ศึกษาในแต่ละรายอายุ กำหนดโดยการคัดเลือกเฉพาะผู้ที่มีอายุกระดูกอยู่ในเกณฑ์มาตรฐาน
4. กลุ่มตัวอย่างเป็นบุคคลที่ถนัดขวาและมีการเจริญเติบโตของร่างกายปกติไม่มีโรคร้ายแรง หรือโรคที่เกี่ยวข้องกับกระดูก หรือความพิการใด ๆ หรือได้รับอุบัติเหตุจนมีผลต่อการเจริญของกระดูก เช่น กระดูกมือ และ กระดูกคอ รวมทั้งไม่มีภาวะทุโภชนาการ
5. การศึกษาความสัมพันธ์และความแตกต่างในวัตถุประสงค์ข้อที่ 2 และ 3 มีเจตนาที่จะทดสอบความแม่นยำในการอ่านอายุกระดูกที่ประเมินจากกระดูกคอและกระดูกมือ

ข้อตกลงเบื้องต้น

1. คนไทย หมายถึงคนที่เกิดและเจริญเติบโตในประเทศไทย มีบิดามารดาเป็นคนไทย เกิดและเจริญเติบโตในประเทศไทย
2. อายุปฏิทินศึกษาจาก วัน เดือน ปีเกิด ที่ปรากฏในสูติบัตร
3. การถ่ายภาพรังสีเอกซ์ของกระดูกมือ ศึกษาเฉพาะมือซ้ายตามข้อสรุปของ Todd⁽²²⁾ โดยให้ฝ่ามือซ้ายแนบบนฟิล์มมากที่สุด เพื่อให้ได้ภาพถ่ายรังสีเอกซ์ขนาดเท่าของจริง และภาพถ่ายรังสีเอกซ์ของกระดูกมือมีการเปลี่ยนแปลงขนาด รูปร่าง การปรากฏของกระดูกแต่ละชิ้น ตลอดจนการเชื่อมต่อกันระหว่าง Epiphysis และ Metaphysis สังเกตได้ชัดเจน

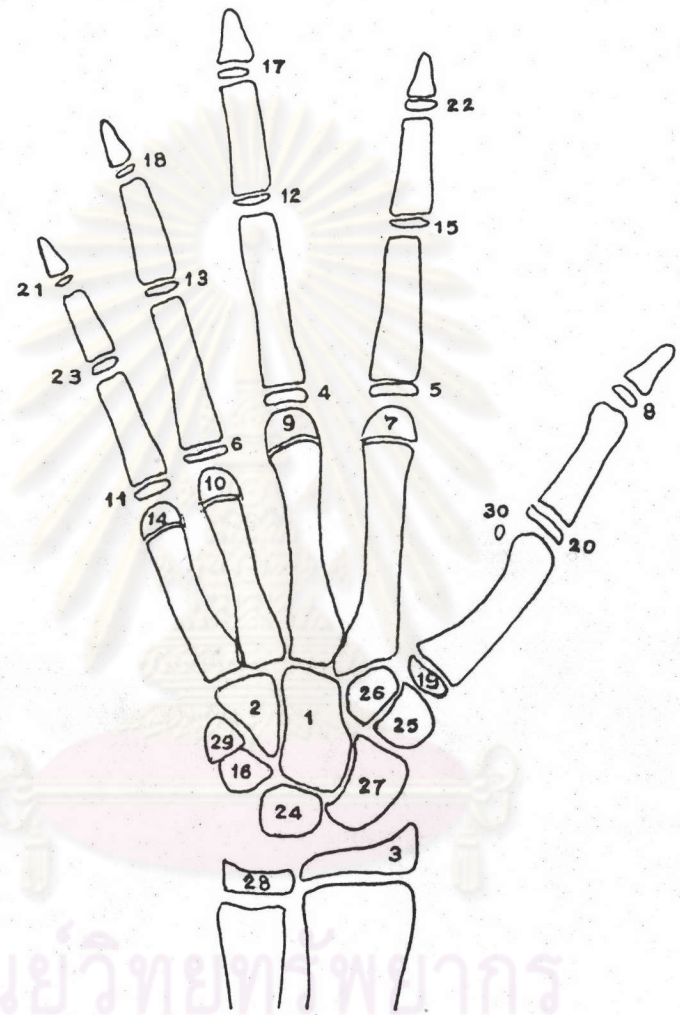
4. กลุ่มตัวอย่างทุกคนมีการเจริญเติบโตของร่างกายปกติ โดยมีอายุกระดูกเท่ากับหรือแตกต่างจากอายุกระดูกมาตรฐานของคนไทยไม่เกิน 12 เดือน
5. ภาพถ่ายกระดูกคอที่ปรากฏในภาพถ่ายรังสีเอกซ์ด้านข้างของกะโหลกศีรษะ เห็นได้ชัดเจนถึงกระดูกคอชิ้นที่ 4 และระยะเวลากการเจริญเติบโตของกระดูกคอแต่ละชิ้นจะแตกต่างกันในแต่ละบุคคลในแต่ละเพศ เช่น เพศชายมีการเจริญเติบโตของกระดูกช้ากว่าเพศหญิง
6. อายุกระดูกแต่ละรายอายุมีหน่วยเป็นเดือน กำหนดตามค่ามาตรฐานของคนไทย

ความไม่สมบูรณ์ของการวิจัย

1. กลุ่มตัวอย่างมีจำนวนจำกัดในแต่ละกลุ่มอายุ เนื่องจากมีทุนทรัพย์และเวลาที่ใช้ในการศึกษาวิจัยมีจำนวนจำกัด
2. เอกสารการค้นคว้าและข้อมูลที่เกี่ยวข้องกับการประเมินอายุกระดูกจากกระดูกคอบน้อมมาก เนื่องจากเป็นแนวความคิดใหม่ และเป็นการศึกษาขั้นพื้นฐาน

คำจำกัดความ

1. คนไทย : คนที่มีสัญชาติไทยและปฏิบัติตามกติกาสัญชาติไทยด้วย
2. คนถนัดขวา : คนที่ใช้มือขวาเป็นหลักในการทำงานที่ต้องอาศัยมือ ซึ่งอาจจะใช้ร่วมกับมือซ้ายหรือไม่ก็ได้
3. ภาพถ่ายรังสีเอกซ์ของกระดูกมือซ้าย : เป็นภาพถ่ายรังสีเอกซ์ที่แสดงถึงภาพของกระดูกมือซ้าย และข้อมือซ้ายประกอบด้วย กระดูกข้อมือ (Wrist bones) กระดูกฝ่ามือ (Metacarpal bones) กระดูกนิ้วมือ (Phalangeal bones) และกระดูกชิ้นอื่น ๆ (รูปที่ 1)



รูปที่ 1 แผนภาพของกระดูกมือและข้อมือซ้าย

- 1 = Capitate
- 2 = Hamate
- 3 = Distal epiphysis of the radius
- 4 = Epiphysis of proximal phalanx of third finger
- 5 = Epiphysis of proximal phalanx of second finger

- 6 = Epiphysis of proximal phalanx of fourth finger
- 7 = Epiphysis of the second metacarpal
- 8 = Epiphysis of proximal phalanx of first finger
- 9 = Epiphysis of the third metacarpal
- 10 = Epiphysis of the fourth metacarpal
- 11 = Epiphysis of proximal phalanx of fifth finger
- 12 = Epiphysis of middle phalanx of third finger
- 13 = Epiphysis of middle phalanx of fourth finger
- 14 = Epiphysis of metacarpal of fifth finger
- 15 = Epiphysis of middle phalanx of second finger
- 16 = Triquetral
- 17 = Epiphysis of distal phalanx of third finger
- 18 = Epiphysis of distal phalanx of fourth finger
- 19 = Epiphysis of first metacarpal
- 20 = Epiphysis of proximal phalanx of first finger
- 21 = Epiphysis of distal phalanx of fifth finger
- 22 = Epiphysis of distal phalanx of second finger
- 23 = Epiphysis of middle phalanx of fifth finger
- 24 = Lunate
- 25 = Trapezium
- 26 = Trapezoid
- 27 = Scaphoid
- 28 = Distal epiphysis of the Ulna
- 29 = Pisiform
- 30 = Sesamoid of Adductor pollicis

4. ศูนย์กลางการเกิดกระดูก (Center of Ossification)

: เป็นบริเวณแรกที่มีการพอกของแคลเซียมเพื่อสร้างเป็นชั้นกระดูก แบ่งออกเป็น 2 ศูนย์กลาง คือ

- 1) Primary ossification center มักเกิดที่ Diaphysis
- 2) Secondary ossification center มักเกิดที่ Epiphysis

5. ภาพถ่ายรังสีเอกซ์ด้านข้างของกะโหลกศีรษะ

: เป็นภาพถ่ายรังสีเอกซ์ที่แสดงถึง ด้านข้างของกะโหลกศีรษะ ซึ่งมีโครงสร้างใบหน้าประกอบด้วยส่วนต่าง ๆ เช่น กระบอกตา จมูก ขากรรไกรบนและล่าง ฯลฯ รวมทั้งภาพถ่ายด้านข้างของกระดูกคอชั้นที่ 1, 2, 3 และ 4 ตามลำดับ (รูปที่ 2)

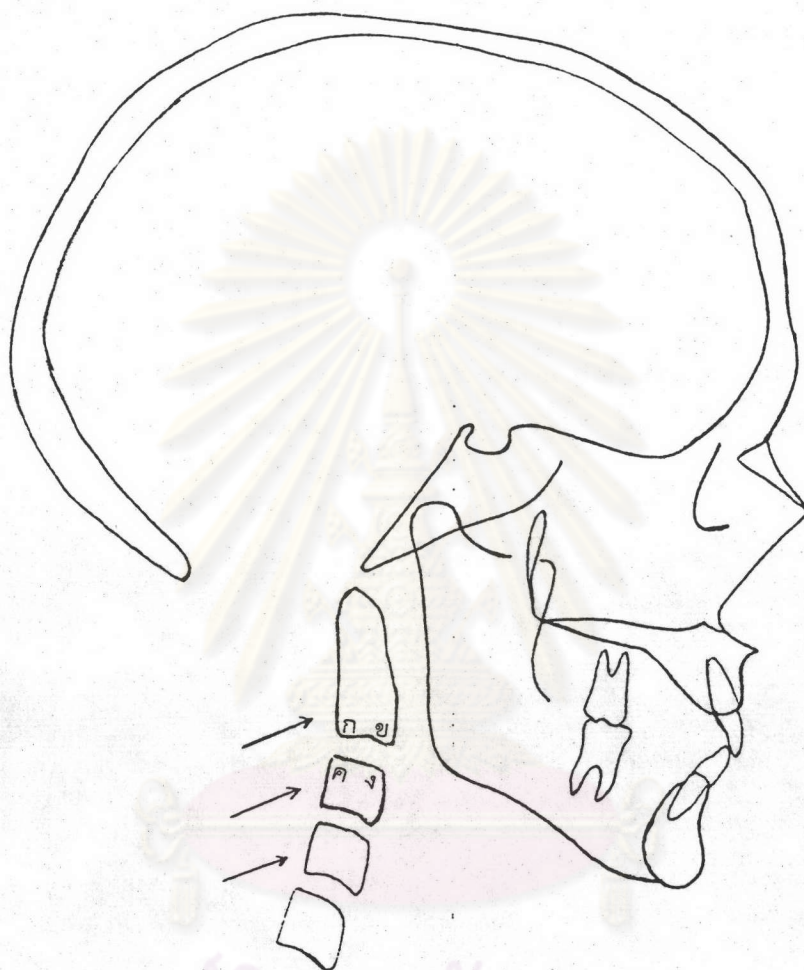
6. กระดูกคอ (Cervical vertebrae หรือ Cervical spine)

: เป็นส่วนของกระดูกสันหลัง ช่วงคอมีทั้งหมด 7 ชั้น แตกต่างจากส่วนอื่น ๆ คือ กระดูกคอทุกชั้น ยกเว้นกระดูกคอชั้นที่ 7 ไม่มี Foramen ที่ Transverse process

7. กระดูกคอชั้นที่ 1 (Atlas หรือ First cervical vertebra)

: เป็นกระดูกคอชั้นที่ติดกับฐานกะโหลกศีรษะ (รูปที่ 3) ประกอบด้วย

- 7.1 Body (A) เป็นแกนของกระดูกคอบูอยู่ทางด้านหน้ามี Center of ossification 2 ตำแหน่ง
- 7.2 Neural arch (C) เป็นส่วนที่อยู่ทางด้านข้างของ Spinal cord Neural arch ทั้งสองข้างจะเชื่อมกันโดย Synchronosis of Spinous process (D)



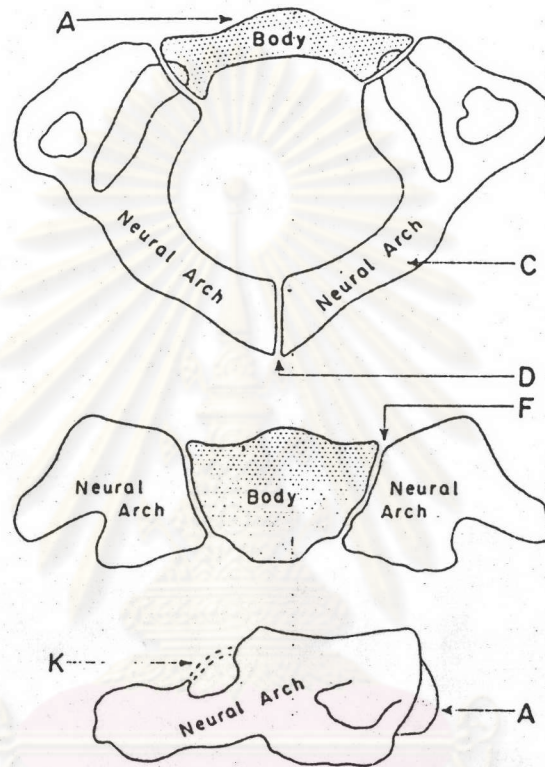
รูปที่ 2 ลักษณะกระดูกคอชั้นที่ 2,3 และ 4 (ลูกศรชี้) ที่ใช้ศึกษาในภาพถ่ายรังสีเอกซ์ด้านข้างของกะโหลกศีรษะ

ก = มุมของขอบล่างทางด้านหลัง (Infero-posterior corner)

ข = มุมของขอบล่างทางด้านหน้า (Infero-anterior corner)

ค = มุมของขอบบนทางด้านหลัง (Supero-posterior corner)

ง = มุมของขอบบนทางด้านหน้า (Supero-anterior corner)



รูปที่ 3 แผนภาพของกระดูกคอชั้นที่ 1 (Bailey⁽⁶⁾)

จุฬาลงกรณ์มหาวิทยาลัย

7.3 Superior vertebral notch (K) คือ ส่วนบนของ Neural arch ลักษณะเป็นรอยหยัก มีเอ็นยึด

7.4 Neurocentral synchondrosis (F) คือ ส่วนที่เชื่อมระหว่าง Body และ Neural arch

8. กระดูกคอชั้นที่ 2 (Axis หรือ Second cervical vertebra)

: เป็นส่วนกระดูกคอที่มีรูปร่างลักษณะสลับซับซ้อนมากที่สุด (รูปที่ 4)
มี 4 Primary Ossification centers ประกอบด้วยกระดูกดังนี้

8.1 Body (A) เป็นแกนของกระดูกคอ ซึ่งกว้างและหนากว่ากระดูกคอชั้นแรก

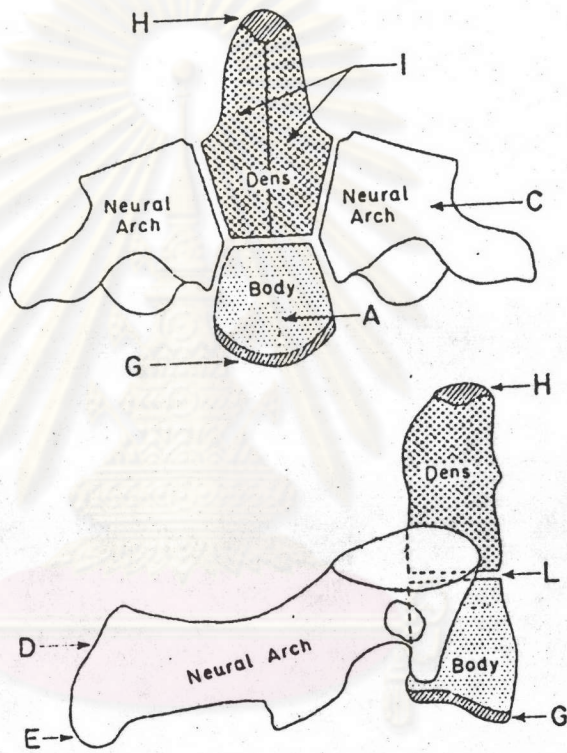
8.2 Neural arch (C) จะปรากฏทั้งสองข้างเช่นเดียวกัน แต่จะยาวกว่ากระดูกคอชั้นอื่น ๆ ส่วนปลายล่าง แยกเป็น 2 Spinous process (E) และมี Secondary Ossification Center ของแต่ละปลอกย ส่วนปลายบนของ Neural arch จะเชื่อมกันทาง Posterior เรียกว่า Synchondrosis of Spinous process (D)

8.3 Odontoid process (I) ประกอบด้วยกระดูก Odontoid (Dens) 2 ชิ้น และยอดของ Odontoid process (H)

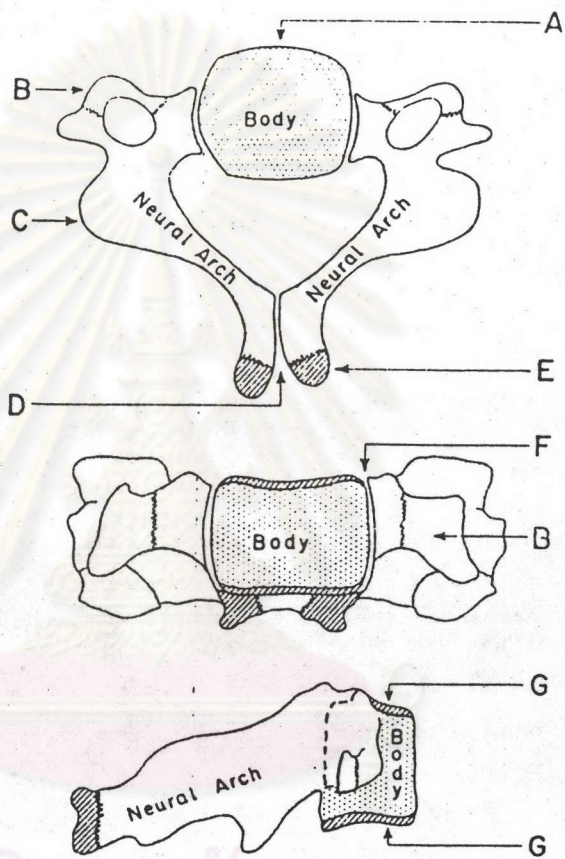
8.4 Inferior epiphyseal ring (G) เป็นขอบกระดูกส่วนล่างของแกนกระดูกคอ

9. กระดูกคอชั้นที่ 3 (Third Cervical vertebra)

: เป็นกระดูกคอที่คล้ายกันกับกระดูกคอชั้นที่ 4, 5 และ 6 (รูปที่ 5)
ประกอบด้วย



ศูนย์วิทยุทรัพยากร
จุฬาลงกรณ์มหาวิทยาลัย
รูปที่ 4 แผนภาพของกระดูกข้อสันที่ 2 (Bailey (6))



ศูนย์วิทยุทรัพยากร
จุฬาลงกรณ์มหาวิทยาลัย
รูปที่ 5 แผนภาพของกระดูกคอชั้นที่ 3 ถึงชั้นที่ 7 (Bailey⁽⁶⁾)

- 9.1 Body (A)
- 9.2 Neural arch (C) ส่วนหน้าจะยื่นออกเป็น Transverse process (B) ส่วนทางด้านหลังของ Neural arch แยกออกเป็น Spinous process (E) เชื่อมกันด้วย Sychondrosis (D)
- 9.3 Neurocentral sychondrosis (F)
- 9.4 Superior epiphyseal ring เป็นขอบบนของแกนของกระดูกคอ (G)
- 9.5 Inferior epiphyseal ring เป็นขอบล่างของกระดูกคอ (G) กระดูกคอชิ้นอื่น ๆ จะคล้ายกับกระดูกคอชิ้นที่ 3 ยกเว้นชิ้นที่ 7 มี Spinous process ยาว และส่วนปลายไม่แยกกัน

10. อายุปฏิทิน (Choronologic age)

: เป็นตัวเลขที่บอกถึงจำนวน วัน เดือน ปี นับตั้งแต่แรกเกิดจนถึงปัจจุบัน โดยนับตามปีปฏิทินล่ากล มักเป็นเลขจำนวนเต็มของปี ในกรณีที่ไมครบปีจะมีหน่วยเป็นเดือน และวันตามลำดับ วัน เช่น ต.ช. ก อายุ 10 ปี 2 เดือน 3 วัน แสดงว่า ต.ช. ก อายุ ปฏิทิน = 10 ปี 2 เดือน 3 วัน

11. อายุกระดูก (Skeletal age)

: เป็นตัวเลขที่บอกจำนวน เดือน ซึ่งแสดงถึงระยะเวลา นับตั้งแต่มีพัฒนาการของกระดูกชิ้นหนึ่ง ๆ จนกระทั่งมีรูปร่างลักษณะหนึ่ง ปรากฏในภาพถ่ายภาพรังสีเอกซ์ เช่น ในเพศชาย ระยะเวลาพัฒนาการของกระดูก แอดคัลเตอร์ เซลล์ซามอยด์ จนกระทั่งเริ่มปรากฏเป็นจุดขาวบนภาพถ่ายภาพรังสีเอกซ์ของ กระดูกมือเป็นเวลา 156 เดือน แสดงว่า อายุกระดูก = 156 เดือน